

Caso VIH/VHC

Dr. Ariel E. Campos

Conflicto de intereses

- Recibo ingresos y patrocinios de Gilead, Stendhal.

HSH 39 años con Dx VIH/VHC a los 31 años

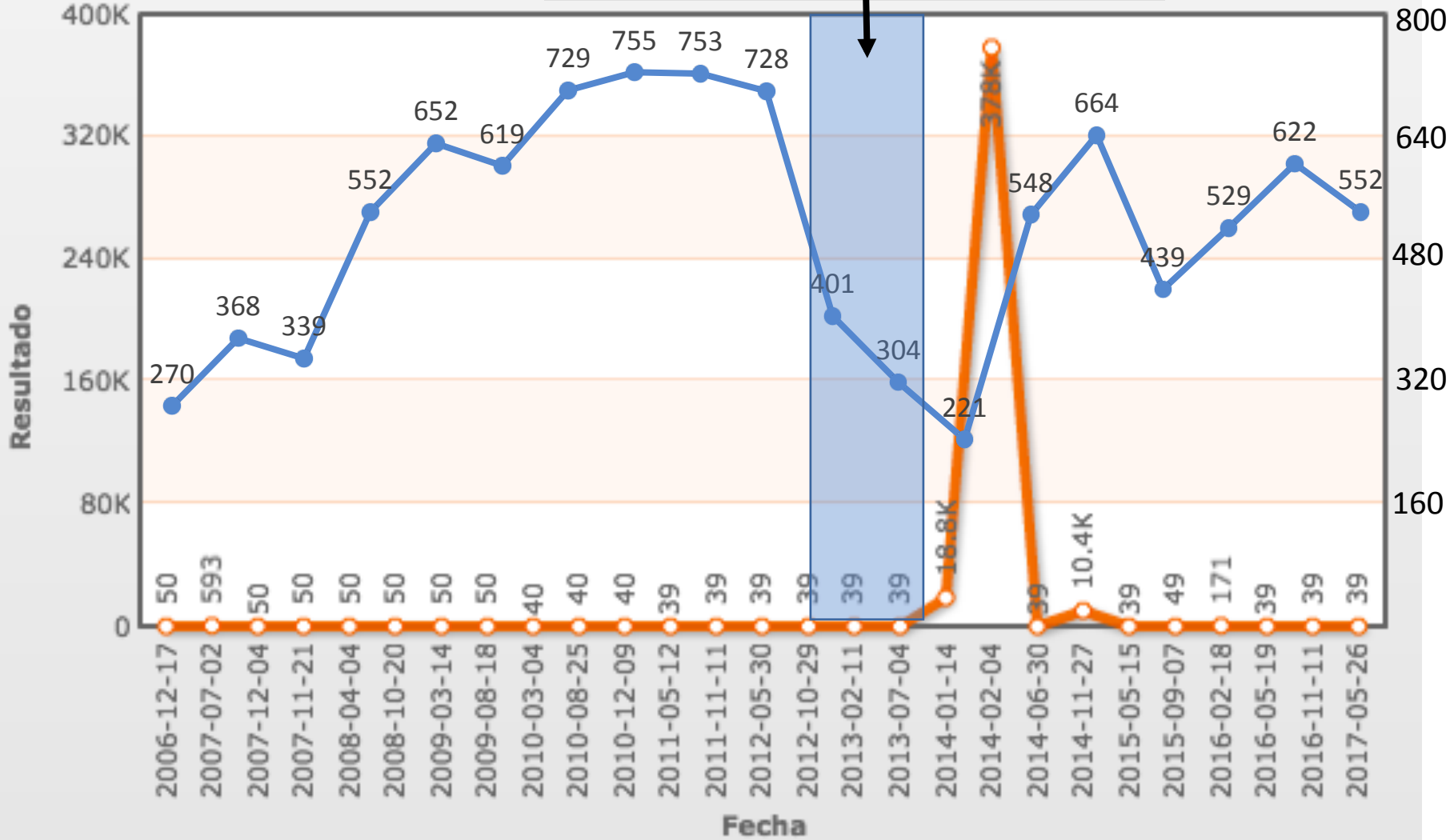
- Actualmente 39 años.
- TARV actual RAL/DRV/r
- Junio 2014 (36 años) glomeruloesclerosis focal y segmentaria
- PPD negativo
- IMC 24
- Fuma
- Bebe muy esporádicamente

Carga viral

Cargas Virales

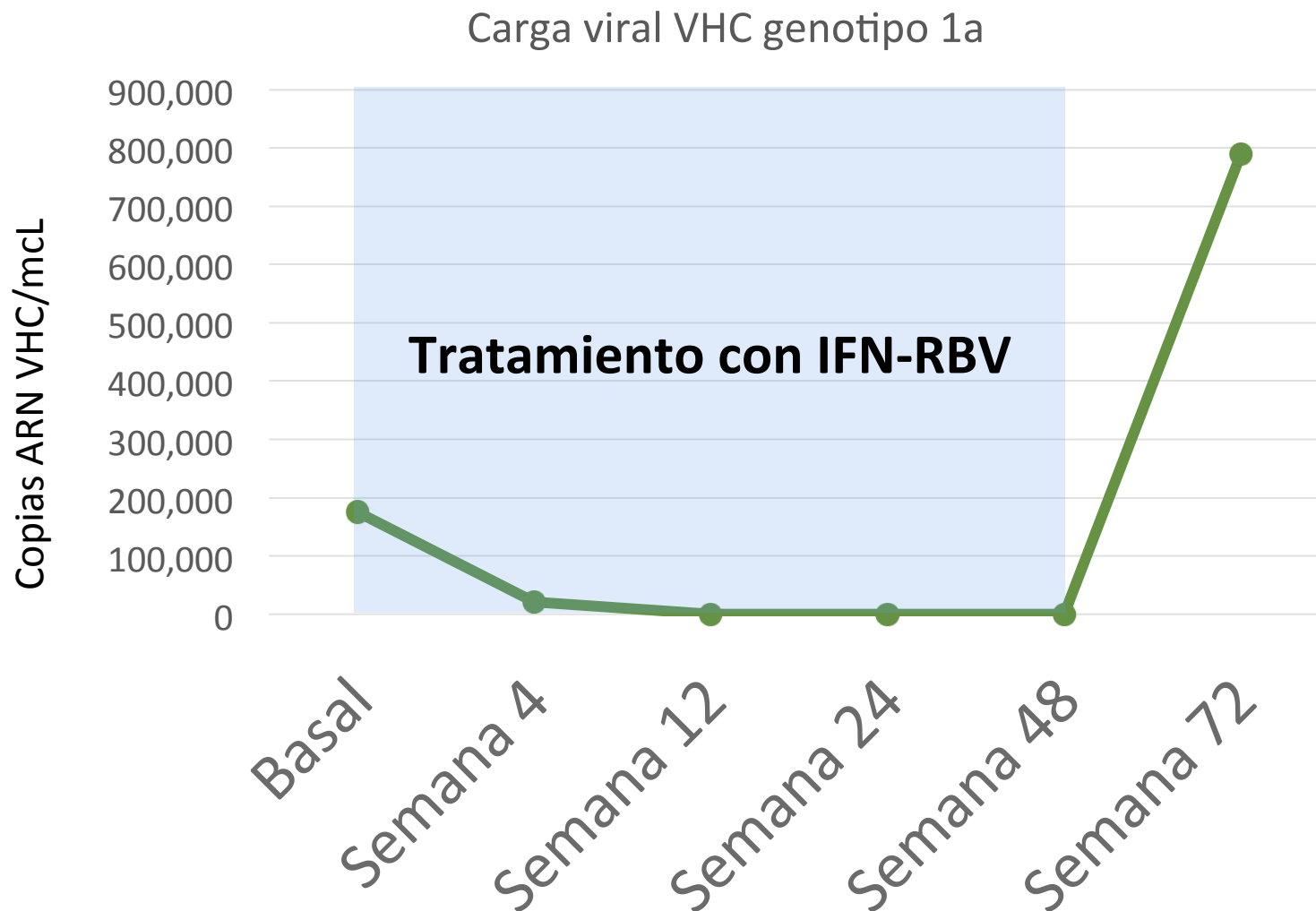
CD4

Tratamiento IFN/RBV por 48 semanas



- CD4
- Carga viral VIH

Carga viral VHC



Laboratoriales

Laboratorial	Valor	Laboratorial	Valor
Hemoglobina	13.4 gr/L	LDL	54 mg/dL
Plaquetas	413,000 k/mm ³	VLDL	26 mg/dL
Leucocitos	3920 k/mm ³	HDL	37 mg/dL
Glucosa	107 mg/dL	CT	117 mg/dL
Sodio	140 mEq/L	Triglicéridos	131 mg/dL
Bilirrubinas totales	1.21 mg/dL	TP	10.4 seg
Albúmina	4.3 gr/dL	INR	0.99
ALT	17 UI/L	EGO	Albuminuria
AST	23 UI/L	Alfafetoproteína	1.7 (normal)
ALP	172 UI/L	Hepatitis A y B	Negativo/vacuna
DHL	62 UI/L	Fibroscan	F1-F2
Creatinina	1.1 mg/dL	eFG (CKDEPI)	84.1 mL/min