

Beatriz Adriana Sánchez Reyes,*
 José Antonio Madrid Gómez Tagle,*
 Rosalía Jarillo Mendía*

Neumonía por *Pasteurella multocida* en un adolescente. Reporte de un caso

Pneumonia by *Pasteurella multocida* in an adolescent patient. A case report

Fecha de aceptación: enero 2009

Resumen

Pasteurella multocida es una bacteria Gram negativa anaerobia facultativa; en humanos es más frecuente que se asocie con infecciones de la piel producto de mordeduras de mamíferos domésticos, raramente se ha descrito como generadora de enfermedad pulmonar en humanos. Presentamos un caso de neumonía debido a *P. multocida* en un adolescente con bronquiectasia, quien negó contacto directo o casual con animales potencialmente portadores. Él tenía una historia insidiosa de tos sin fiebre y disnea progresiva. En cultivo de tejido pulmonar se aisló *P. multocida*. Se trató al paciente con penicilina intravenosa, y mostró rápida mejoría clínica. El tracto respiratorio es el segundo sitio más frecuente de infección por *Pasteurella*, y afecta en particular a personas de avanzada edad con enfermedades pulmonares crónicas subyacentes; la pasteurelosis respiratoria es poco frecuente en la edad pediátrica.

Palabras clave: *Pasteurella multocida*, *neumonía*, *infección respiratoria*

Abstract

Pasteurella multocida are Gram-negative facultative anaerobic bacteria; in humans, it most commonly causes skin infections following a domestic mammal's bite; it has rarely been reported to cause lung disease in humans. We present the case of pneumonia caused by *P. multocida* in an adolescent with bronchiectasis, who denied close or casual contact with potential carrier animals. His history revealed insidiously disease with cough without fever and progressive dyspnea. *Pasteurella multocida* was identified in culture of pulmonary tissue. The patient was subsequently treated with intravenously penicillin with rapid clinical improvement. The respiratory tract is the second most common site of infection of *Pasteurella*, and those who develop respiratory infection are also likely to be elderly and have underlying chronic lower respiratory disease; respiratory pasteurelosis is rare in pediatric age.

Keywords: *Pasteurella multocida*, *pneumonia*, *respiratory infection*

Introducción

Las infecciones por *Pasteurella multocida* constituyen uno de los grupos más heterogéneos de zoonosis que, según la definición de la Organización Mundial de la Salud, integra las enfermedades e infecciones naturalmente transmitidas entre otros animales vertebrados y el ser humano.^{1,2} *Pasteurella multocida* es un pequeño cocobacilo Gram negativo anaerobio facultativo que habita en la nasofaringe y el tracto

gastrointestinal de muchos animales domésticos y silvestres. La mayoría de los clínicos lo relaciona con celulitis y abscesos superficiales de la piel secundarios a mordeduras o rasguños de animales; sin embargo, un hecho notable es que el tracto respiratorio se considera el segundo sitio de infección más común de especies de *Pasteurella*,³ cuya participación se reporta en infecciones pulmonares del 28% al 60%

*Servicio de Infectología, Hospital del Niño, DIF, Hidalgo

de los casos, según las series.⁴ Los reportes generalmente son en pacientes con patologías subyacentes pulmonares o con compromiso inmune. Son poco frecuentes los casos reportados en la edad pediátrica. Presentamos el caso de un adolescente de 12 años portador de patología pulmonar crónica subyacente, quien desarrolló neumonía por *Pasteurella multocida*.

Caso clínico

Se trata de un paciente masculino de 12 años de edad, proveniente de un medio socioeconómico bajo, que niega convivencia estrecha o casual con mamíferos o aves. Tiene el antecedente de haber sido hospitalizado a los 8 meses de vida por neumonía, por un periodo de 14 días. Desde los 2 años de edad, presentó episodios recurrentes de infección de vías respiratorias que se clasificaron como bronquitis, todos los cuales cedieron con tratamiento ambulatorio. El padecimiento actual tiene un mes de evolución previo al ingreso, con disnea progresiva y tos productiva. Se asoció con manifestaciones generales, como astenia y adinamia, no refiere fiebre. Evolucionó con dificultad respiratoria progresiva, motivo del ingreso hospitalario. En la exploración física, se le encontró con buen estado general, sin fiebre, con retraso del crecimiento, hipocratismo digital, aumento del diámetro anteroposterior del tórax y dificultad respiratoria, manifestada por tiro y retracción xifoidea. En la auscultación se escucharon estertores alveolares bilaterales basales, así como sibilancias. El resto de la exploración resultó normal. Se solicitó biometría hemática, la cual mostró cuenta leucocitaria normal con 12 000 leucocitos, el 80% segmentados, el 17%

linfocitos y el 3% de monocitos; anemia normocítica hipocrómica (hemoglobina de 9.80 g/dl). Las pruebas de funcionamiento renal y hepático resultaron normales. El análisis de gases en sangre arterial al aire ambiente mostró un pH de 7.35, paO₂ de 50 mm de Hg y paCO₂ de 46. La radiografía de tórax presentó extenso infiltrado heterogéneo bilateral difuso, con imágenes en "parches" (Imagen 1); en la tomografía axial computada pulmonar se identificó engrosamiento pleural así como bronquiectasias quísticas en segmentos posteriores de ambos pulmones (Imagen 2). Se inició tratamiento empírico antibiótico con claritromicina endovenosa a razón de 15 mg/kg/día. Se solicitaron tres hemocultivos, que resultaron negativos; cultivo de expectoración, negativo; PPD, negativo; BAAR en expectoración, en seis muestras, con reporte negativo. El ecocardiograma fue normal. Las serologías para *Mycoplasma*, *Chlamydia* y *Legionella* fueron negativas. Las serologías para virus Epstein-Barr y citomegalovirus fueron negativas. La prueba ELISA para virus de inmunodeficiencia humana fue negativa. Su evolución clínica se presentó insidiosa, con persistencia de polipnea y dificultad respiratoria; no se registró fiebre. En la segunda semana de hospitalización se efectuó biopsia pulmonar diagnóstica a cielo abierto; los cultivos de la biopsia pulmonar fueron negativos para anaerobios, hongos y micobacterias. La reacción en cadena de polimerasa para complejo *M. tuberculosis* fue negativa; búsqueda de *P. jirovecii*, negativa. Se aisló *Pasteurella multocida* tanto del tejido de la biopsia pulmonar como de la secreción pulmonar obtenida durante cirugía; en ambos cultivos, el desarrollo de las colonias fue puro; se suspendió claritromicina y se inició tratamiento con penicilina G sódica cristalina con dosis de 300 000 u/kg/día. La evolución clínica con el tratamiento de penicilina fue muy favorable, con desaparición de estertores, polipnea y difi-

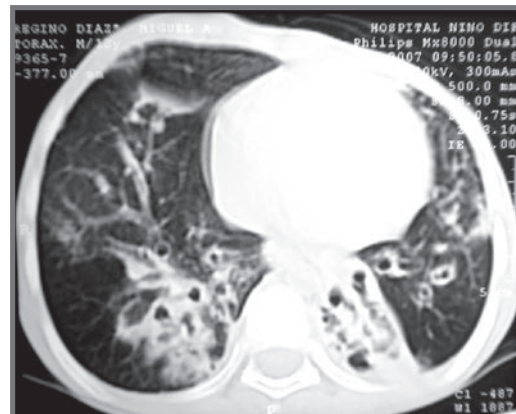
Imagen 1

La radiografía de tórax muestra un extenso infiltrado heterogéneo bilateral con imágenes en "parches"

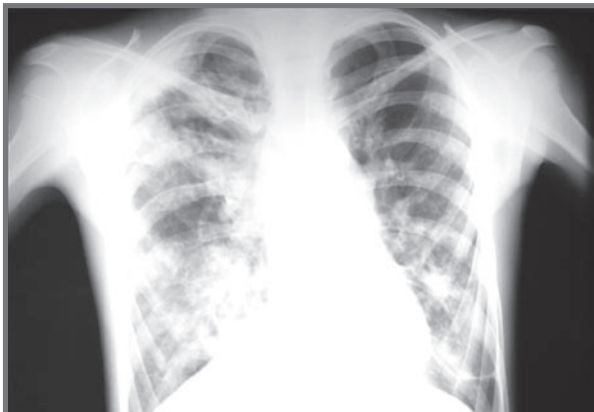

Imagen 2

Tomografía axial computada pulmonar; se identificó engrosamiento pleural así como bronquiectasias quísticas en segmentos posteriores de ambos pulmones



cultad respiratoria, así como mejoría progresiva en las imágenes radiográficas. Razonablemente se excluyó inmunodeficiencia primaria y fibrosis quística. La cepa de *P. multocida* se sometió a pruebas de sensibilidad a antibióticos mediante la técnica de Kirby-Bauer de difusión en disco, y mostró ser sensible a penicilina, ceftriaxona, ciprofloxacina, ticarcilina con ácido clavulánico, trimetoprim con sulfametoxazol y cefuroxima, la primera de las cuales se administró durante 21 días. El paciente fue egresado a su domicilio al término del tratamiento.

Discusión

Se presentó el caso de un adolescente con pasteurelisis respiratoria, quien desarrolló neumonía por *Pasteurella multocida*. La pasteurelisis respiratoria se asocia con numerosos síndromes respiratorios, sea como causa primaria o secundaria de enfermedad, y se le reporta como causa de infecciones respiratorias altas, como sinusitis y faringitis,⁵ amigdalitis,^{6,7} epiglotitis,^{8,9} angina de Ludwig¹⁰ o traqueobronquitis,¹¹ así como infecciones del tracto respiratorio inferior. Además de neumonía, se asocia con absceso pulmonar,^{12,13,14,15} empiema pleural^{16,17} e infección de una lesión cancerosa pulmonar preexistente.¹⁸

Pasteurella multocida es un pequeño cocobacilo Gram negativo que pertenece a la familia *Pasteurellaceae*, es inmóvil, no formador de esporas, anaerobio facultativo, crece en medios ordinarios a 37°C y mide de 1 a 2 µm.¹⁹ Las especies de *P. multocida* se subdividen en cuatro subespecies, una de las cuales es la especie *multocida* y las otras tres son *gallícida*, *séptica* y la recién descrita *tigris*. La *P. multocida* se clasifica en serogrupos (A, B, D, E y F), con base en los antígenos capsulares, y posteriormente en 16 serotipos (1 a 16) con base sobre todo en los antígenos de lipopolisacáridos.²⁰ De las especies conocidas de *Pasteurella*, *Pasteurella multocida*, subespecie *multocida* y subespecie *séptica*, son los patógenos más comunes aislados en el ser humano.²¹

P. multocida es un organismo comensal en muchos animales domésticos (perro, gato, cerdo, ganado, ratas y pájaros). Las tasas de portador dependen de la especie: los perros la presentan del 50% al 66%; los gatos, del 70% al 90%.¹⁹ Han pasado 127 años desde que Louis Pasteur fue el primero en caracterizar a esta bacteria como el agente causal del cólera en aves, en 1881. En humanos, el primer caso de pasteurelisis reportado fue en forma de fiebre puer-

peral, en 1913.²² En Europa y América, las infecciones locales producto de rasguños y mordeduras de perros y gatos son la presentación más frecuente; sin embargo, la incidencia de infecciones respiratorias es la siguiente en frecuencia, con alrededor del 25%.²³ Es interesante observar que, en países como Japón, la pasteurelisis se presenta como infección respiratoria en más de 50% de los casos, y las infecciones de piel y tejidos blandos secundarias a mordeduras y rasguños de perros y gatos representan el 27%, en orden inverso a lo reportado en Europa y América.²⁴

Clásicamente, las infecciones por *P. multocida* se dividen en tres grupos: infección de mordeduras y rasguños de animales, que progresa a serias complicaciones; infección del tracto respiratorio, como neumonía, absceso pulmonar y empiema; y otras enfermedades sistémicas, como bacteriemia, absceso cerebral, meningitis, peritonitis espontánea y absceso intra-abdominal, entre otras.²⁵

Sin embargo, con una perspectiva amplia y tratándose de una zoonosis, dependiendo o no del contacto con animales portadores, la infección humana por especies de *Pasteurella* también se clasifica en tres tipos: infecciones de piel y tejidos blandos debido a mordeduras de animales; casos asociados a contacto con animales sin exposición a mordeduras o arañazos; e infección no relacionada con un contacto animal. Vale la pena notar que la presentación de nuestro caso corresponde justamente a este último grupo minoritario, con la ausencia de antecedente de contacto del paciente con animales potencialmente portadores. Se sabe que del 5% al 15% de los pacientes con infección por *P. multocida* no tienen exposición animal conocida.²⁶ Justo en este grupo, los aislamientos son predominantemente de pacientes con infecciones del tracto respiratorio (como el caso que nos ocupa) o infecciones intra-abdominales. Para explicar cómo ocurre la enfermedad en casos de ausencia de contacto, se postula que la patología ocurre en pacientes con alteraciones en los mecanismos de defensa pulmonares y adquieren el organismo vía inhalación de gotitas aerosolizadas desde la orofaringe de animales en los que *P. multocida* forma parte de la flora normal.²⁷ Sin embargo, también hay reportes de casos en que la colonización asintomática del tracto respiratorio superior por *Pasteurella*, precede en pacientes con trastornos respiratorios subyacentes, como enfermedad pulmonar obstructiva crónica y bronquiectasias. Es factible que en un subgrupo de estos pacientes, los microorganismos se tornen invasores y provoquen enfermedad clínica.²⁸ En nuestro caso, es difícil que el paciente haya sido portador

de *Pasteurella* debido a la ausencia de exposición conocida con animales potencialmente portadores. Otro punto que consideramos relevante del caso que presentamos es la edad del paciente, un adolescente de 12 años. Las infecciones respiratorias por *Pasteurella* son mucho menos frecuentes en población pediátrica que en adultos. Es interesante la preferencia de este organismo a afectar en edades extremas.²⁹ En su serie de revisión de 12 años, Christidou y colaboradores evaluaron las infecciones por *Pasteurella* en un periodo de 20 años en un hospital de atención terciario y encontraron un total de 13 pacientes, de los cuales cinco cursaron con neumonía y tres con traqueobronquitis, todos adultos de más de 70 años.³⁰ En otra revisión, Ferrer y colaboradores, en España, describen una serie de ocho casos en una revisión de 12 años de pasteurelisis respiratoria, de los cuales cuatro correspondieron a exacerbación de bronquitis, dos neumonías y un empiema; la edad media de presentación fue de 63 años y sólo se reportó un caso de edad pediátrica: 6 años.³¹ En la serie de Raffi y colaboradores, en una revisión de 10 años de enfermedades pleuropulmonares causadas por *P. multocida*, se encontraron nueve casos: cuatro neumonías y cinco empiemas, con un rango de edad de 47 a 80 años, y una media de presentación de 65 años.³² Son escasos los reportes pediátricos de infección respiratoria por *P. multocida*. Lo anterior puede ocurrir por un infradiagnóstico de la entidad, posiblemente debido a que su cuadro clínico no es característico; además, *P. multocida* es muy sensible a antibióticos de uso común. El caso del paciente que analizamos presenta una neumatía crónica subyacente, la cual se identificó como bronquiectasia. Como presentó una neumonía en etapas tempranas de la vida y, a raíz de ella, manifestaciones respiratorias recurrentes, es probable que las bronquiectasias se desarrollaran después del daño inicial generado por la infección baja inespecífica referida, causa más frecuente de bronquiectasias en la infancia. Está demostrado el incremento de la patogenicidad de *P. multocida* en pacientes con enfermedad respiratoria crónica.^{21,25,30,31,32} En estos pacientes, la neumonía presenta un amplio espectro de anomalías radio-

lógicas descritas en la bibliografía, como compromiso lobar, multilobar o infiltrado en parches difuso,³³ patrón este último al que correspondió nuestro caso. Sin embargo, hay consenso en que no existe un patrón radiológico característico. El cuadro clínico de la neumonía en el niño se presentó de manera insidiosa, subaguda y sin fiebre; esta evolución se describe en la bibliografía, pero también hay reportes de casos en que el paciente se presenta agudamente enfermo.²¹ Se documentó el aislamiento puro de *Pasteurella multocida* en muestra de tejido y secreción pulmonar durante el acto quirúrgico. Clásicamente, la pasteurelisis se diagnostica por aislamiento en cultivos de muestras clínicas, pero existen también métodos diagnósticos serológicos con detección de anticuerpos anti-*Pasteurella*, si bien no son de uso común.

La penicilina suele considerarse el fármaco de elección en las infecciones por *Pasteurella*; en el paciente mostró excelente actividad tanto *in vitro* como *in vivo*, con curación del episodio infeccioso. Los nuevos macrólidos, como roxitromicina, azitromicina y claritromicina, aparentemente ejercen buena actividad contra *Pasteurella*, pero no se recomienda su uso sistemático, pues hay escasez de experiencia clínica existente.³⁴ En nuestro caso, con la utilización de claritromicina intravenosa empíricamente antes del aislamiento de *Pasteurella*, el paciente no mostró respuesta clínica satisfactoria, sólo hasta el inicio de penicilina como tratamiento; sin embargo, no se documentó la actividad *in vitro* de la cepa aislada de *Pasteurella* frente a claritromicina.

Conclusión

Se presentó el caso de un adolescente de 12 años portador de bronquiectasia, quien desarrolló neumonía por *Pasteurella multocida*. Esta infección es muy rara en la edad pediátrica, en especial sin el antecedente de contacto casual o directo con animales potencialmente portadores.

Bibliografía

1. WHO. *Technical Report Series*, núm. 169. Joint FAO/WHO Expert Group on Zoonosis. Second Report WHO 1959.
2. Galbraith NS, Barret NJ. "Emerging zoonoses". *J Small Animal Pract* 1987; 28: 621-647.
3. Chen HI, Hulten K, Clarridge JE. "Taxonomic subgroups of *Pasteurella multocida* correlate with clinical presentation". *J Clin Microbiol* 2002; 40: 3438-3441.
4. Boivin S, Ségard M, Piette F, Delaponte E, France I. "Sweet Syndrome associated with *Pasteurella bronchitis*". *Arch Intern Med* 2000; 160: 1869.
5. Klein N, Cunha A. "*Pasteurella multocida* pneumonia". *Seman Respir Infect* 1997; 12: 54-56.
6. Ramdeen G, Smith J, Smith A, Baddour L. "*Pasteurella multocida* tonsillitis: Case report and review". *Clin Infect*

Dis 1995; 20: 1055-1057.

7. Holst E, Rollof J, Larsson I, Nielson J. "Characterization and distribution of *Pasteurella* species recovered from infected humans". *J Clin Microbiol* 1992; 30: 2984-2987.

8. Wine N, Fierer J. "*Pasteurella multocida* epiglottitis". *Arch Otolaryngol Head Neck Surg* 1997; 123: 759-761.

9. Rydberg J, White P. "*Pasteurella multocida* as a cause of acute epiglottitis". *Lancet* 1993; 341: 381.

10. Dryden MS, Dalgliesh D. "*Pasteurella multocida* from a dog causing Ludwig's angina". *Lancet* 1996; 13: 123.

11. Christidou A, Maraki S, Gitti Z, Tselenis Y. "Review of *Pasteurella* infections over a twelve-year period in a tertiary care hospital". *Am J Infect Dis* 2005; 2: 107-110.

12. Umemori Y, Hiraki A, Murakami T, Aoe K, Matsuda E, Makihara S, Takeyama H. "Chronic lung abscess with *Pasteurella multocida* infection". *Internal Med* 2005; 44: 754-756.

13. Michaels P, Huaxhe JP, Trigaux JP, Delos M, Shoenvaerdt JC, Vandenplas O. "Chronic lung abscess due to *Pasteurella multocida*". *Thorax* 1995; 50: 1017-1018.

14. Steyer BJ, Sobonya RE. "*Pasteurella multocida* lung abscess: A case report and review of the literature". *Arch Intern Med* 1984; 144: 1081-1082.

15. Lion C, Lozniewski A, Rosner V, Weber M. "Lung abscess due to a b-lactamase producing *Pasteurella multocida*". *CID* 1999; 29: 1345-1346.

16. Laupland KB, Rimmer KP, Gregson DB, Megran DW. "Spontaneous empyema and overwhelming septic shock due to *Pasteurella multocida*". *Scandinavian Journal of Infectious Diseases* 2003; 35: 132-133.

17. Goldenberg RI, Gushurst C, Conroni G, Perry LW, Rodriguez WJ. "*Pasteurella multocida* pleural empyema". *J Pediatr* 1978; 93: 994-995.

18. Haya C, Martínez M, Soler J, García J, Román P. "Infección por *Pasteurella multocida* de un carcinoma escamoso de pulmón cavitado". *Arch Bronconeumol* 2003; 39: 236-238.

19. Zurlo JJ. "Especies de *Pasteurella*". En Mandell GL, Bennett JE, Dolin R (eds.), *Mandell, Douglas y Bennett, Enfermedades infecciosas. Principios y práctica*, 5ª ed., Buenos Aires, Panamericana, 2002, 2919-2923.

20. Harper M, Boyce JD, Adler B. "*Pasteurella multocida* pathogenesis: 125 years after Pasteur". *FEMS Microbiol Lett* 2006; 265: 1-10.

21. Chen HI, Hulten K, Clarridge JE. "Taxonomic subgroups of *Pasteurella multocida* correlate with clinical presentation". *J Clin Microbiol* 2002; 40: 3438-3441.

22. Arashima Y, Kumasaka K. "Pasteurellosis as zoonosis". *Internal Medicine* 2005; 40: 692-693.

23. Rosen MN. *Diseases transmitted from animals to man*. (Hubbert, WT ed., 6th ed.), Chartes, C. & Thomas Pub., Illinois, 1975: 129-138.

24. Arashima Y, Kumasaka K, Tsuchiya T, Kawano K, Yamazaki E. "Current status of *Pasteurella* infection in Japan". *Kansenshogaku Zasshi* 1993; 67: 791-794. (En japonés, resumen en inglés.)

25. Weber DJ, Wolfson JS, Swartz MN et al. "*Pasteurella multocida* infections: Report of 34 cases and review of the literature". *Medicine (Baltimore)* 1984; 63: 133-154.

26. Hubbert WT, Rosen MN. "*Pasteurella multocida* infection in man unrelated to animal bite". *Am J Public Health* 1970; 60: 1109-1117.

27. Nelson SC, Hammer GS. "*Pasteurella multocida* empyema: Case report and review of the literature". *Am J Med Sci* 1981; 281: 43-49.

28. Starkebaum GA, Plorde JJ. "□*Pasteurella* pneumonia: Report of a case and review of the literature". *J Clin Microbiol* 1977; 5: 332-335.

29. Green BT, Ramsey KM, Nolan PE. "*Pasteurella multocida* meningitis: Case report and review of the last 11 years". *Scand J Infect Dis* 2002; 34: 213-217.

30. Christidou A, Maraki S, Gitti Z, Tselenis Y. "Review of *Pasteurella* infections over a twelve-year period in a tertiary care hospital". *Am J Infect Dis* 2005; 2: 107-110.

31. Ferrer A, Moreno G, Rubio R, Ferrer J. "Respiratory pasteurellosis: Description of a first series in Spain". *Med Clin (Barc)* 1999; 113: 415-17.

32. Raffi F, Barrier J, Peltier P, Dubois G, Derriennic M, Grolleau JY, Cortieu AL. "Pleuropulmonary disease caused by *Pasteurella multocida*: Study of 9 cases. Review of the literature". *Rev Mal Respir* 1986; 3: 207-212.

33. Nowbar S, Ridout E, Chan E. "A 60 year-old man with septic arthritis and hypotension after a fall". *Chest* 1999; 115: 883-885.

34. Galliot O, Guilben L, Maruejols C et al. "In vitro susceptibility to thirteen antibiotics of *Pasteurella spp.* and related bacteria isolated from humans (letter)". *J Antimicrob Chemother* 1995; 36: 878-880.