

Capilariasis hepática en niños: reporte del cuarto caso en México

Octavio Eugenio Orihuela-Chávez,¹ Jesús Reyna-Figueroa,¹ Guillermo Wakida-Kusunoki,¹ Ana Elena Limón-Rojas,² Pedro Pasquel,³ Ricardo Nava-Jácome.⁴

Hepatic capillariasis in children: report of the fourth case in Mexico

Fecha de aceptación: mayo 2006

Resumen

La *Capillaria* hepática es un helminto que puede causar una condición extremadamente rara de hepatitis parasitaria. Un número pequeño de casos ha sido publicado en todo el mundo. En México solamente cuatro casos han sido reportados, tres de ellos en edad pediátrica.

Reportamos un caso de un lactante de 19 meses de edad originario del estado de Veracruz, en México, con capilariasis hepática, quien presentó la tríada clásica de este tipo de infección: eosinofilia, fiebre y hepatomegalia. El diagnóstico se realizó por medio de biopsia hepática. La respuesta al tratamiento con albendazol fue adecuada posterior a un segundo esquema supervisado, ya que presentó recaída aparentemente por no administrarse el tratamiento en forma adecuada por parte de los padres.

Palabras clave: *capilariasis hepática, pediatría, capilaria, lactante.*

Abstract

Capillaria hepatica is a helminth that may cause an extremely rare condition of parasitic hepatitis. A little number of cases has been published. In Mexico, only 4 cases have been reported, three of them, in pediatric people.

We report here, one case, of a 19 months –old male from Veracruz, Mexico. With hepatic capillariasis who presented the characteristic triad of this type of infection: fever, hepatomegaly and eosinophilia. The diagnosis was made by liver biopsy. The response after a second treatment with albendazole was appropriate.

Keywords: *hepatic capillariasis, capilaria, infant, pediatric.*

Introducción

La *Capillaria* hepática es un nemátodo descubierto por Bancroft en 1893.¹ A partir de entonces se reconoce como un parásito habitual, que se encuentra en el hígado de ratas, ratones, perros, gatos, cerdos, monos y conejos. El humano es considerado un huésped accidental, en el cual la mayoría de los casos se presenta como una afección intestinal, con cuadro caracterizado por dolor abdominal y diarrea.²⁻⁶

La infección a nivel hepático puede producir un cuadro de hepatitis aguda o subaguda, con eosinofilia im-

portante, con probable afectación a otros órganos.⁹⁻¹⁰ El diagnóstico se sospecha de acuerdo con el cuadro clínico y en caso de afección hepática es valiosa la toma de biopsia a este nivel, el manejo a base de albendazol o mebendazol es el utilizado no importando el grado de la infección.¹² En ambos casos, el estado socioeconómico bajo, y los malos hábitos higiénicos y dietéticos son los principales factores que predisponen a este tipo de infecciones.

En 1924 se reportó el primer caso de infección hepá-

¹ Médico adscrito del Servicio de Pediatría;

² Jefe del Servicio de Pediatría;

³ Médico patólogo;

⁴ Residente de tercer año de pediatría. Hospital Central Sur de Alta Especialidad Petróleos Mexicanos. Departamento de Pediatría Médica.

Correspondencia:

Dr. Octavio Orihuela Chávez

Hospital Central Sur de Alta Especialidad Petróleos Mexicanos. Departamento de Pediatría Médica. Periférico Sur 4091. Fuentes del Pedregal. Delegación Tlalpan, CP 14140. Tel. 56 45 16 84 ext. 51212. Dirección electrónica: orihuela24@yahoo.com.mx

tica por *Capillaria*, a partir de entonces se han publicado no más de 30 casos, de los cuales al menos 13 se han reportado en edad pediátrica. En México, cuatro casos de capilariasis hepática se han reportado, tres de ellos en población pediátrica.

Nuestro objetivo es reportar un nuevo caso de capilariasis hepática en población pediátrica mexicana, diagnosticado por biopsia hepática.

Presentación del caso

Paciente masculino de 19 meses de edad, sin antecedentes de importancia, originario y residente del estado de Veracruz, México, con hábitos higiénicos y dietéticos deficientes, y nivel socioeconómico bajo.

El padecimiento inicia en diciembre de 1993 con la presencia de fiebre persistente no cuantificada, vómitos, diarrea, edema generalizado, ataque al estado general, hiporexia, irritabilidad y palidez de tegumentos. Se detectó hepatoesplenomegalia importante, sus laboratorios de control con leucocitosis y eosinofilia, inversión de la relación albumino/globulina, y pruebas de función hepática normal (Cuadro 1).

Cuadro 1
Evolución hematológica del paciente durante su estancia en el hospital.

Exámenes	Marzo/94	Junio/1994	Julio/1994	26/08/1994
Hemoglobina (mg/dL)	6.9	10.9	10.2	11.8
Hematocrito	22.7	34	33.1	33.3
Leucocitos (103/ μ L)	34.1	12.1	19	23.5
Neutrófilos %	19.9	22.9	29.8	26.6
Linfocitos %	21.2	52.7	29.9	33.2
Monocitos %	2.1	4	2.6	1.4
Eosinófilos %	56	19	37.4	35.5
Plaquetas (103/ μ L)	626	465	584	
Albumina (mg/dL)	3.1		2.9	
Globulina (mg/dL)	7.6		6.7	
TGO ^a (U/L)	36		17	52
TGP ^b (U/L)	11		14	26
FA ^c (U/L)	241		147	
DHL ^d (U/L)	470		286	157

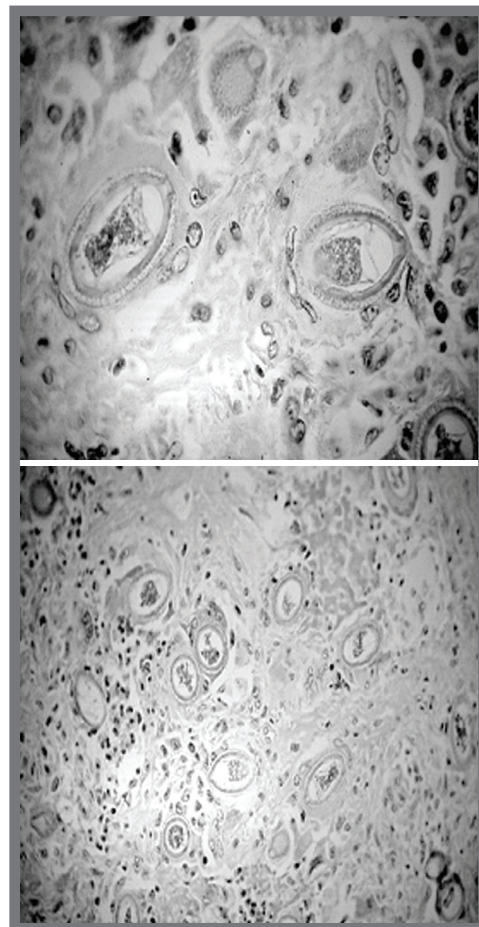
a. Transaminasa glutámica oxalacética
b. Transaminasa glutámica pirúvica

c. Fosfatasa alcalina
d. Deshidrogenasa láctica

Fue enviado a nuestro hospital con el diagnóstico de un probable síndrome mieloproliferativo. Se realizó aspirado de médula ósea reportando incremento en la población de eosinófilos. Serología positiva IgG e IgM para *Toxoplasma gondii*, anticuerpos antitoxocara negativos. Urocultivos positivos en varias ocasiones con aislamiento de *Proteus mirabilis* y *Morganella morganii*, mielocultivo, hemocultivos y coproparasitoscópicos negativos.

La ultrasonografía renal se reportó normal, cisto-uretrografía sin alteraciones. La ultrasonografía abdominal con hepatoesplenomegalia, cambios a nivel hepático sugestivos de proceso inflamatorio difuso. Gamagrama hepático con hepatoesplenomegalia moderada. Se realizó biopsia de ganglio axilar con reporte de hiperplasia linfocitaria folicular, posteriormente se realizó biopsia hepática con diagnóstico de capilariasis hepática. Se identificaron numerosos huevecillos bi-operculados, abundante infiltrado inflamatorio de eosinófilos y células gigantes multinucleadas. Además había fibrosis en los espacios porta (figuras 1 y 2).

Figuras 1 y 2



Se inicia manejo con albendazol presentando mejoría y remisión de cuadro clínico. Reingresa por presencia nuevamente de picos febriles, mal estado general, con anemia y eosinofilia importante; se toma nueva biopsia hepática reportando disminución de la inflamación, fibrosis y cantidad similar de huevecillos en comparación a la biopsia previa. Se manejó con albendazol, prednisona, hierro y ácido fólico, con lo que mejoró sin presentar recaída.

Discusión

El paciente presentó datos típicos de capilariasis hepática, como fiebre persistente, hepatomegalia y eosinofilia. A pesar de eso el diagnóstico de capilariasis generalmente es difícil de realizar utilizando únicamente el cuadro clínico, ya que en países como el nuestro, donde la prevalencia de la enfermedad es baja, existen otras patologías tanto infecciosas como no infecciosas, que deben tomarse en cuenta antes de capilariasis hepática. Por ejemplo, algunas parasitosis como la ascariidiosis, con migración errática hacia hígado y vías biliares, comparten algunas características con capilariasis hepática, eosinofilia y hepatomegalia, que pueden presentarse. Incluso, los que se consideran los principales factores de riesgo para la infección hepática por capilaria, como inadecuados hábitos higiénicos y nivel sociocultural bajo, son temas comunes en la mayoría de las infecciones parasitarias en la edad pediátrica en nuestro país. Es así como el diagnóstico diferencial con larva migrans, absceso hepático amibiano, hepatitis viral infecciosa y hepatitis piógena, debe ser realizado antes de sospechar de capilariasis hepática.

Desde el primer caso reportado en Corea en un paciente femenino de 14 meses de edad, se han publicado al menos 26 casos en la literatura, de los cuales 13 se presentaron en pacientes pediátricos con cuadro caracterizado por fiebre prolongada, hepatomegalia y eosinofilia.

En México se han descrito cuatro casos, tres de ellos en pacientes pediátricos. El tratamiento consiste en la administración de albendazol o mebendazol, esquema que se utilizó en nuestro paciente durante 20 días, presentando una recaída del cuadro y hubo necesidad de reiniciar un manejo supervisado, además de agregar esteroides. Aunque el principal factor considerado para la recaída fue la aparente falta de apego al tratamiento del paciente, también se debe tomar en cuenta que el

albendazol es una droga que sólo actúa en gusanos adultos, pero es inefectivo contra los huevecillos, los cuales pueden permanecer en el tejido hepático, con persistencia de la lesión, por lo que en algunos casos es necesario el uso de los esteroides para disminuir la respuesta inflamatoria. El tratamiento se ha administrado incluso durante 100 días para lograr mejoría y curación del paciente.

Llama la atención la existencia concomitante de otras infecciones como las de vías urinarias y una aparente toxoplasmosis, reflejada en la positividad de la serología, tanto para IgG, como para IgM. La coexistencia con otros procesos infecciosos, incluso de tipo parasitario, se han documentado por Sawawura³ y cols. que reportan un caso de capilariasis hepática con positividad en coproparasitoscópico de huevecillos de *Trichuris trichura*, aspectos que nos hablan de los cuidados de salud precarios en los que habitan este tipo de pacientes.

Bibliografía

1. Arean MV. Capilariasis. En: Marcial-Rojas RA (editor). *Pathology of protozoal and helminthic diseases with clinical correlation*. Baltimore: Williams and Wilkins, 1971: 666-676
2. Berger T, Degremont A, Gebbers JO, Tonz O. *Hepatic capillariasis in 1 year-old-child*. Eur J Pediatr; 149: 333-336.
3. Sawamura R, Machado M. *Hepatic Capillariasis in Children: Report of a 3 Cases in Brazil*. Am J Trop Med Hyg 1999; 61(4): 642-647
4. Attah EB, Nagarajan S, Obineche EN, Gera SC, *Hepatic capillariasis*. Am J Clin Pathol 1983; 79: 127-130
5. Kohatsu H, Zaha O, Shimada K, Chibana T, Yara I, Shimada Hasegawa H, Sato Y, *A space-occupying lesion in the liver due to Capillaria infection*. Am J Trop Med Hyg 1995; 52: 414-418
6. Belding DL, *Capillaria hepatica*. En: Belding DL (ed.). *Textbook of Parasitology*. Third edition. Chapter 12. New York: Appleton-Century-Crofts, 1965: 402-403.
7. Huntley CC, *Visceral larva migrans*. En: Braude AI, Davis CE, Fierer J (eds.). *Infections Diseases and Medical Microbiology*. Second edition. Philadelphia: W. B. Saunders Company, 1986: 1540-1543
8. González D, Peláez D. *Tercer caso de Capillariasis hepática humana en México*. Rev Invest Clin. 1996; 48: 301-305
9. García FR, Mendiola GJ, Biagi FF. *Eosinofilia elevada con manifestaciones viscerales. Primer Caso de infección por Capillaria hepática en México*. Bol Med Hosp. Infant Mex 1962; 19: 179.
10. Vargas CG, López MM, Victoria VR, Hernández MG. *Capillaria hepática. Reporte del segundo caso observado en la república mexicana*. Bol Med Hosp. Infant Mex 1979; 39: 909-916
11. Bustamante SJ, Suswillo R, Contreras ME. *Capillaria hepática en un niño de 19 meses de edad, tercer caso en México*. Bol Med Hosp Infant Mex 1996; 53(8): 395-400.